11. *Trevisani L., Sartori S., Pazzi P. et al.* Acquired ciliary defects in bronchial epithelium of patients with chronic bronchitis. Respiration 1990; 57: 6—13.

12. *Verra F., Escudier E., Lebargy F. et al.* Ciliary abnormalities in bronchial epithelium of smokers, ex-smokers and nonsmokers. Am. J. Respir. Crit. Care Med. 1995; 151: 630—634.

Поступила 05.09.01

© КОЛЛЕКТИВ АВТОРОВ, 2001

УДК 616.24-006.6-02:614.876

Е.А.Коган[1], Г.С.Сагиндикова[1], С.М.Секамова[1], Г.Жак[2], Л.Ш.Реджабаева[3]

РАК ЛЕГКОГО, РАЗВИВШИЙСЯ У ЛИЦ, ДЛИТЕЛЬНОЕ ВРЕМЯ ПРОЖИВАВШИХ НА РАДИОАКТИВНО-ЗАГРЯЗНЕННЫХ ТЕРРИТОРИЯХ СЕМИПАЛАТИНСКОЙ ОБЛАСТИ КАЗАХСТАНА

[1] Кафедра патологической анатомии ММА им. И.М.Сеченова, Москва;
[2] Кафедра онкологии, гематологии, иммунологии Университета Филиппса, Марбург, Германия;
[3] Областное патолого-анатомическое бюро, Актюбинск, Казахстан

LUNG CARCINOMA IN PERSONS LIVED FOR LONG TIME AT RADIOACTIVE CONTAMINATED TERRITORIES OF SEMIPALATINSK REGION (KAZAKHSTAN)

E.A.Kogan, G.S.Sagindikova, S.M.Sekamova, G.Jak, L.Sh.Redzhabaeva

Summary

The aim of this work was to study morphological peculiarities and expression of biomolecular tumor markers including IGF family members in lung carcinoma patients lived for long time at Semipalatinsk territories with radioactive contamination.

The investigation drew operated and biopsy materials of 27 lung cancer patients; among them 17 patients (the 1-st group) lived from their childhood to 1993 near the proving ground and experienced radiation for long time (the annual irradiation dose exceeded 0.1 ber). The comparative group involved 10 patients (the 2-nd group) lived at Kazakhstan territories with normal radiation level. There were 23 males and 4 females aged from 45 to 69 years among the patients. Metastases were found in 5 of 17 lung carcinomas occurred under radiation exposure and in 7 of 10 lung carcinoma patients from areas with normal radiation level. The tumors had various histological types according to the WHO characterization. We used paraffin embedded archive blocks from Semipalatinsk oncology center. The sections were stained by hemotoxyllin and eosin, alcian blue, and by the van Gieson staining.

To detect the tumor histogenesis we used electronic microscopy of paraffin blocks and semi-thin sections stained by methylene blue, azur II, fuxine.

We performed immunohistochemical examination using immune peroxidase method, mono- and polyclonal antibodies against chromogranin, IGFI, IGFII, IGFBP1-6.

The characteristic features of lung carcinomas in residents at the radioactive contaminated territories of Semipalatinsk region (Kazakhstan) were constant presence of dust particles in tumors of various histological types and from different sites.

Lung carcinomas at the Semipalatinsk region have histogenetic peculiarities and they can be characterized as neuroendocrine tumors, not only small cell type but also non-small cell type with neuroendocrine differentiation.

The investigated lung carcinomas have specific mechanisms for tumor growth regulation referred to IGF family with high activity of IGF II and IGFBP1, 2 compared to the 2-nd group.

Резюме

Цель работы заключалась в изучении морфологических особенностей и экспрессии биомолекулярных опухолевых маркеров, в том числе членов IGF-системы, при РЛ у лиц, длительное время проживавших на радиоактивно-загрязненных территориях Семипалатинской области.

Исследование выполнено на операционном и биопсийном материале от 27 больных с РЛ, из которых 17 пациентов (1-я группа) с детских лет до 1993 г. проживали вблизи полигона и в течение длительного времени подвергались воздействию радиации (годовая доза облучения превысила 0,1 бэр). В качестве группы сравнения использовался операционный и биопсийный материал от 10 больных (2-я группа), проживавших в Казахстане на территории с неизмененным радиационным фоном. Среди больных было 23

мужчины и 4 женщины, возраст которых колебался от 45 до 69 лет. Метастазы имелись в 5 из 17 случаев РЛ, развившегося в условиях радиации, и в РЛО на территориях с неизмененным радиационным фоном в 7 случаях из 10. РЛ был представлен различными гистологическими типами опухоли, по современной классификации ВОЗ. Для исследования были использованы парафиновые блоки из архива онкологического центра Семипалатинска. Срезы окрашивали гематоксилином и эозином, альциановым синим, пикрофуксином по ван Гизону.

Для уточнения гистогенеза опухолей использовалась электронная микроскопия из парафиновых блоков и полутонкие срезы с окраской метиленовым синим, азуром II, фуксином.

Проводили иммуногистохимическое исследование иммунопероксидазным методом с помощью моно- и поликлональных антител к хромогранину, IGFI, IGFII, IGFBP1-6.

Отличительной особенностью РЛ, развившегося у лиц, проживавших на радиоактивно-загрязненных территориях Семипалатинской области Казахстана, явилось постоянное обнаружение пылевых частиц в опухолях различной локализации и гистологического типа.

РЛ Семипалатинской области имеет гистогенетические особенности и может быть классифицирован как нейроэндокринный рак, представленный не только МРЛ с НЭД (классический, комбинированный), но и НМРЛ с НЭД (ПРЛ С НЭД, АК с НЭД, ККР с НЭД).

Исследованный РЛ имеет особые механизмы регуляции опухолевого роста семейства IGF с высокой активностью IGF II, IGFBP1,2 в отличие от группы сравнения.

К концу второго тысячелетия, одновременно с развитием промышленного производства, произошел феноменальный рост заболеваемости и смертности от рака легкого (РЛ). Если в медицинской литературе начала века встречались описания лишь единичных случаев РЛ, то в настоящее время РЛ вышел на первое место по показателям заболеваемости и смертности мужского населения в большинстве стран мира. Кроме того, отмечается тенденция к росту заболеваемости РЛ и среди женщин — до 5% в год [10,11,14,18]. Проблема РЛ может также рассматриваться как экологическая проблема, поскольку возникновение и развитие этой опухоли связано с курением и некоторыми негативными экологическими факторами. Из специфических этиологических факторов наряду с курением особое значение имеют химические вещества и ионизирующая радиация. Канцерогенный эффект ионизирующей радиации хорошо известен и заключается в развитии опухолей практически во всех органах и тканях, поглотивших достаточную дозу облучения, особенно в районах и промышленных производствах с высоким радиоактивным фоном. Отмечается повышение заболеваемости РЛ в регионах с усиленным радиационным фоном [9,22]. При обследовании большого числа лиц, пострадавших от последствий атомной бомбардировки Хиросимы и Нагасаки, было отмечено значительное увеличение заболеваемости РЛ. Облучение в Семипалатинске равно радиационному фону в Хиросиме сразу после атомного взрыва. Уровень радиации, которой подвергаются жители Семипалатинска, где в свое время проводились ядерные испытания, до сих пор в 600 раз превышает обычные нормы и соответствует радиационному фону в Хиросиме после атомной бомбардировки.

Первый ядерный взрыв на Семипалатинском ядерном полигоне был произведен 29 августа 1949 г., последний — 19 октября 1989 г. За 40 лет на полигоне произведено 470 ядерных взрывов: 88 воздушных, 30 наземных (из них 5 не сработали), 352 подземных [7]. Информация о наземных ядерных испытаниях, содержащая наиболее полные сведения о порядковом номере, дате, месте проведения, цели, энерговыделении и высоте подрыва ядерного устройства, представлена на первом международном семинаре по проекту РАДТЕСТ (январь 1994 г., Вена, Австрия) и отработана под эгидой Межведомственной экспертной комиссии по оценке радиационной и сейсмической безопасности подземных ядерных испытаний с уточнением данных и оценкой количества биологически значимых радионуклидов: стронция-90 и цезия-137 [2]. Помимо ядерных взрывов на полигоне проводились взрывы с применением химических взрывчатых веществ (175 взрывов), сопровождавшиеся радиационным облучением. Последний ядерный заряд в штольне в горах был уничтожен методом химического подрыва 31 мая 1995 г. За пределы полигона вышли радиоактивные облака 35 воздушных и наземных взрывов и газовая фракция 69 подземных взрывов. Это обусловило радиационное загрязнение восточной части территории Казахстана. Согласно данным архивных материалов, за период с 1949 по 1990 г. радиоактивные осадки распространились на территории 304 тыс. км^2 с населением около 1,7 млн человек. В 711 населенных пунктах доза облучения населения превысила годовую норму (0,1 бэр). Максимальные значения дозы достигали 448 бэр за весь период испытания. Результаты экспедиционных исследований Академии наук Республики Казахстан, проведенные еще в конце 50-х годов, показали экологическую опасность проведения испытаний, наличие повышенного радиоактивного загрязнения территорий, прилегающих к Семипалатинскому полигону, и возникновения патологии у людей. На территории полигона были распространены следующие изотопы: стронций-90, цезий-137, америций-241, плутоний-239, 240, европий-152, 155, кобальт-60 [7].

В Семипалатинске в 2 раза упала рождаемость, увеличилось число раковых заболеваний, психических расстройств, дети рождаются с патологией. Высоко радиоактивные аэрозольные частицы, называемые горячими частицами, ставят дополнительную специфически легочную проблему, которая не может быть оценена правильно в рамках стандартных легочных

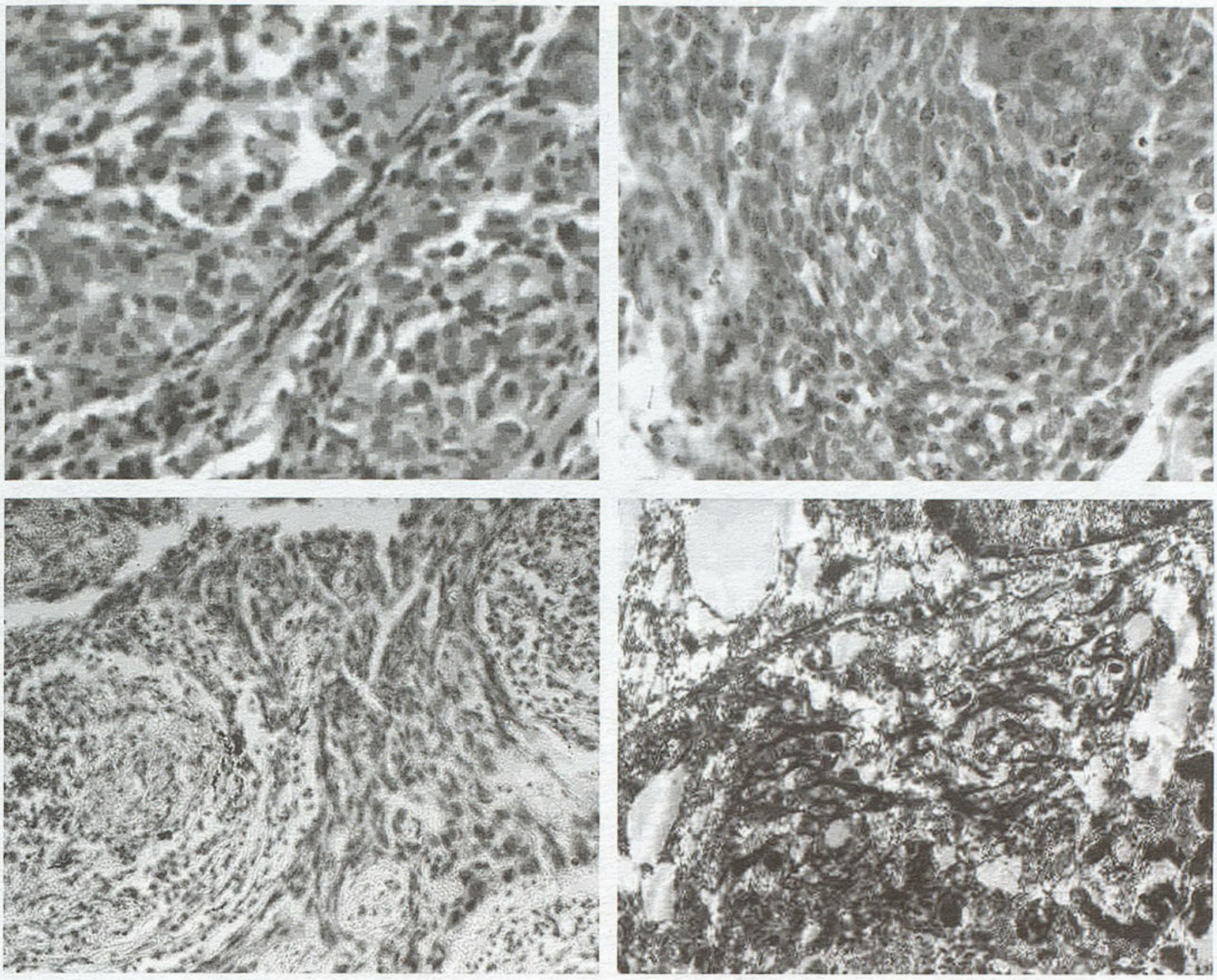

Рис.1. Нейроэндокринные опухоли легких, развившиеся у лиц, проживавших на радиоактивно загрязненных территориях Семипалатинской области Казахстана.

а — МРЛ ×200, гематоксилин и эозин; *б* — ПРЛ ×200, гематоксилин и эозин; *в* — то же (см.рис.1, *б*) ×200, иммуногистохимия, хромогранин; *г* — то же (см.рис.1, *б*), электронная микроскопия.

моделей, используемых в настоящее время в радиационной гигиене. Специфика такого рода частиц состоит, во-первых, в крайне неравномерном дозовом распределении вокруг них и, во-вторых, в особенностях выведения нерастворимых частиц из легких [1]. Попавшие в легкие радиоактивные частицы практически не выводятся из организма естественным путем, а оседают на внутренних поверхностях легочной ткани. Вследствие этого не исключено возникновение у этих людей различных заболеваний органов дыхания, в том числе и злокачественных опухолей [8]. Установлено, что до 90% всех заболеваний раком обусловлено действием факторов окружающей среды, из них около 10% связаны с воздействием радиационных факторов [6,15,20]. Во всем спектре онкологической заболеваемости в семипалатинской области РЛ стоит на втором месте после рака щитовидной железы.

Молекулярная биология РЛ, развившегося у лиц, которые длительное время подвергались воздействию радиации, практически не изучена. Единственным достоверным фактом является обнаружение мутантного гена-супрессора РЛ p53 в 6—7 экзонах [3], высокая экспрессия которого является неблагоприятным прогностическим фактором [5]. Известно, что радиационная опухоль возникает на фоне склеротических процессов, т.е. на фоне нарушенных стромально-паренхиматозных взаимоотношений, важнейшим регулятором которых является IGF-система [4,16,19].

Цель настоящей работы заключалась в изучении морфологических особенностей и экспрессии биомолекулярных опухолевых маркеров, в том числе членов IGF-системы, при РЛ у лиц, длительное время проживавших на радиоактивно загрязненных территориях Семипалатинской области.

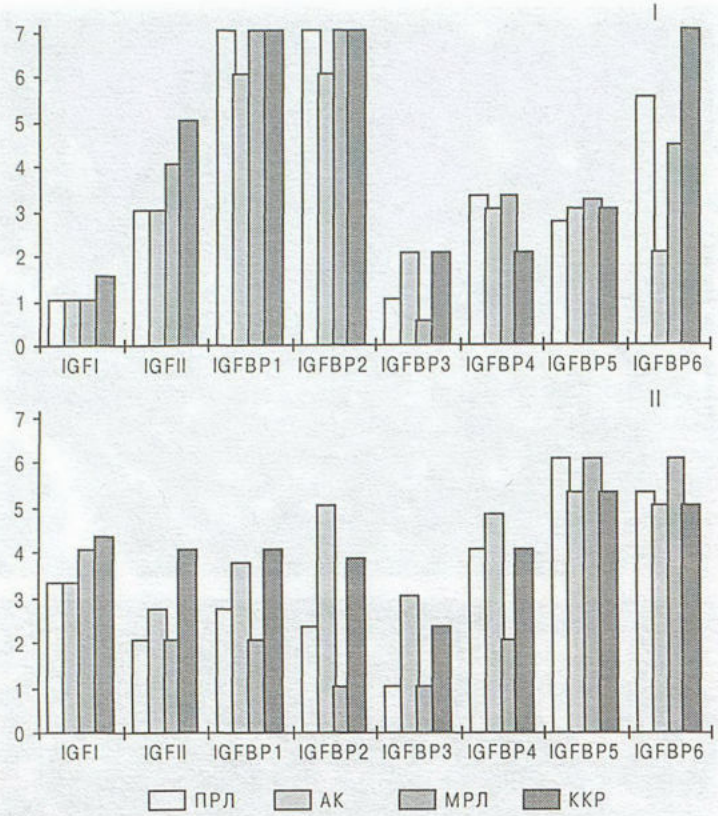

Рис.2. Аккумуляция членов семейства IGF в различных гистологических типах РЛ. I — семипалатинская группа, II — группа сравнения — здесь и на рис.3.

Исследование выполнено на операционном и биопсийном материале от 27 больных с РЛ, из которых 17 пациентов (1-я группа) с детских лет до 1993 г. проживали вблизи полигона и в течение длительного времени подвергались воздействию радиации (годовая доза облучения превысила 0,1 бэр). В качестве группы сравнения использовался операционный и биопсийный материал от 10 больных (2-я группа), проживавших в Казахстане на территории с неизмененным радиационным фоном. Среди больных были 23 мужчины и 4 женщины, возраст которых колебался от 45 до 69 лет. Метастазы имелись в 5 из 17 случаев РЛ, развившегося в условиях радиации, и в 7 из 10 случаев РЛ на территориях с неизмененным радиационным фоном. РЛ был представлен различными гистологическими типами опухоли, основанными на современной классификации ВОЗ [21]. Для исследования были использованы парафиновые блоки из архива онкологического центра Семипалатинска. С каждого блока готовили серийные срезы толщиной 3 мкм. Срезы окрашивали гематоксилином и эозином, альциановым синим, пикрофуксином по ван Гизону.

Для уточнения гистогенеза опухолей использовали электронную микроскопию из парафиновых блоков и полутонкие срезы с окраской метиленовым синим, азуром II, фуксином.

Проводили иммуногистохимическое исследование иммунопероксидазным методом по общепринятой методике [13] с предварительной демаскировкой антигена в микроволновой печи [12] с помощью моно- и поликлональных антител к хромогранину ("*Dako*"), IGFI ("*Cell Systems*"), IGFII ("*Pepto tech inc.*"), IGFBP1, 2,3,4,6 ("*Immun Diagnostic*"), IGFBP5 ("*Austral Biologicals*"). В качестве вторичных антител применяли биотинилированные иммуноглобулины мыши и кролика ("*Dako*"). Для фонового докрашивания использовали гематоксилин. Ставили позитивные и негативные контрольные реакции. Результаты иммуногистохимических реакций для IGFI, IGFII, IGFBP1—6 оценивали в баллах: 2 балла соответствовали 20% и менее окрашенных опухолевых клеток, 4 балла — 20—50%, 6 баллов — более 50%. В случае ядерной локализации продукта реакции (IGFBP3) подсчитывался процент окрашенных ядер на 300 опухолевых клетках из разных участков препарата.

Морфологический анализ РЛ, развившегося у лиц в течение длительного времени проживавших в Семипалатинской области и подвергавшихся воздействию радиации, показал отсутствие различий по локализации. Имелись как центральная (1-я группа 10, 2-я — 8), так и периферическая (1-я группа 7, 2-я — 2) локализация опухоли.

РЛ 1-й группы был представлен различными гистологическими типами опухоли: мелкоклеточным РЛ (МРЛ) — 9 наблюдений (рис.1,*а*), из которых преобладал классический МРЛ (8) и имелся 1 случай комбинированного МРЛ; крупноклеточным РЛ (ККР — 2); плоскоклеточным РЛ (ПРЛ—4) (рис.1,*б*), аденокарциномой (АК—2). В группе сравнения удельный вес МРЛ был значительно ниже и были выявлены следующие гистологические типы: МРЛ (1), ККР (3), ПРЛ (3), АК (3). Вероятно, такое распределение материала не случайно, что совпадает с данными литературы [11] о преобладании МРЛ среди радиационных карцином легкого.

Отличительной особенностью РЛ 1-й группы явилось постоянное обнаружение пылевых частиц в опухолях различной локализации и гистологического типа.

В целом во всех 17 случаях РЛ 1-й группы нейроэндокринная дифференцировка (НЭД) опухолевых клеток была выявлена как в группе МРЛ, так и в группе немелкоклеточного РЛ — НМРЛ (ПРЛ, АК, ККР), что

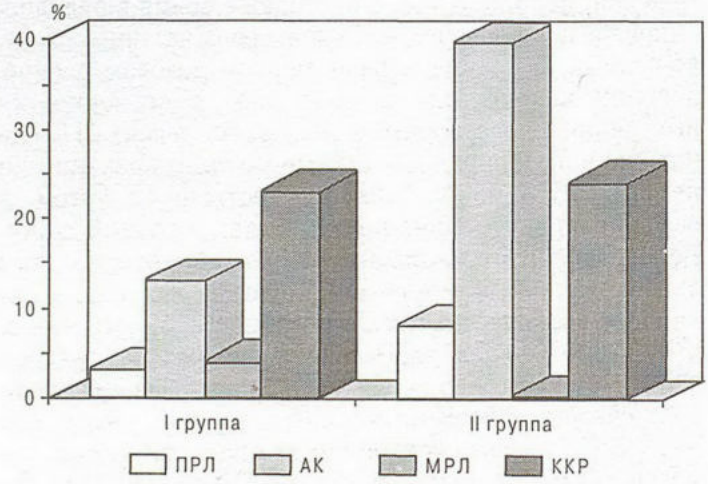

Рис.3. Ядерная экспрессия IGFBP3 в различных гистологических типах РЛ.

подтверждалось при реакции на хромогранин и электронной микроскопии. Таким образом, весь изученный РЛ, возникший у лиц в течение длительного времени проживавших в Семипалатинской области и подвергавшихся воздействию радиации, может быть классифицирован как нейроэндокринный рак, представленный МРЛ с НЭД (классический, комбинированный) и НМРЛ с НЭД (ПРЛ с НЭД, АК с НЭД, ККР с НЭД). Хромогранин обнаружен в виде коричневого продукта в цитоплазме опухолевых клеток (рис.1,*в*). При электронной микроскопии гранулы имели электронно-плотную сердцевину и просветление по периферии, сравнительно крупные размеры и локализовались в цитоплазме опухолевых клеток (рис.1,*г*). В группе сравнения НЭД не была выявлена. Полученные данные согласуются с результатами исследования *L.Kreyberg*, который показал преобладание опухолей с НЭД МРЛ, связанного с радиационным воздействием [17]. Однако дополнением послужило то, что в нашем исследовании во всех случаях НМРЛ была также обнаружена НЭД.

Помимо морфологических были обнаружены иммуногистохимические особенности РЛ.

Так, РЛ 1-й группы отличался более высоким уровнем экспрессии IGFII по сравнению с РЛ 2-й группы. В то же время РЛ 2-й группы имел более высокий уровень IGFI, что свидетельствует о различии в регуляции пролиферации клеток на уровне факторов роста в этих 2 группах опухолей (рис.2).

РЛ 1-й группы характеризуется более высокой экспрессией IGFBP1, IGFBP2, а РЛ 2-й группы — высокой экспрессией IGFBP4, IGFBP5.

Отдельно следует остановиться на IGFBP3. По данным имеющейся литературы, известно, что IGFBP3 по разному функционирует в МРЛ и НМРЛ. В МРЛ присутствие его не обязательно, а количество протеина не коррелирует со стадией заболевания. В НМРЛ IGFBP3 выявляется постоянно, а ядерная локализация протеина коррелирует с более запущенной стадией заболевания и высокой злокачественностью опухоли [4]. Показано также, что в МРЛ в отличие от НМРЛ IGFBP3 более чем в 50% случаев не экспрессировался. По нашим данным, IGFBP3 обнаружен только в 7 случаях из 17 РЛ 1-й группы, что, по данным литературы [4], является характерным для МРЛ с НЭД, а в наших результатах также и для НМРЛ с НЭД. Из 10 случаев с отсутствием экспрессии IGFBP3 в 3 были представлены НМРЛ с НЭД, а 7 случаев — МРЛ с НЭД. В целом в 1-й группе больных РЛ IGFBP3 был ниже по сравнению со 2-й группой. Уровень ядерной экспрессии был наивысшим в НМРЛ 2-й группы и наименьшим в МРЛ (рис.3).

Таким образом, в РЛ 1-й группы МРЛ отличался от НМРЛ более высокой экспрессией IGFII, IGFBP1, IGFBP2, IGFBP6 и более низкой экспрессией IGFBP3, IGFBP4.

Специально не изучался апоптоз, но, судя по умеренному уровню IGFBP3, можно предположить, что в семипалатинском радиационном РЛ следует ожидать меньшую выраженность процессов апоптоза, чем в РЛ группы сравнения.

В отличие от РЛ семипалатинской области в исследованном чернобыльском и красноярском РЛ наблюдается низкий уровень пролиферативной активности и медленный рост опухоли. Радиационный РЛ радиационному РЛ рознь, у них разные характеристики, различные источники радиации и разный состав радиоизотопов и условия возникновения опухоли.

Таким образом, описанные случаи РЛ, развившегося у лиц, проживавших на радиоактивно загрязненных территориях Семипалатинской области, различаются по морфологическим и молекулярно-генетическим особенностям, характеризуются сравнительно высокой пролиферативной активностью в сочетании с умеренными значениями проапоптозных факторов, что, вероятно, и обусловило быстрый рост опухоли и предположительно плохой прогноз.

Заключение

Отличительной особенностью РЛ, развившегося у лиц, проживавших на радиоактивно загрязненных территориях Семипалатинской области Казахстана, явилось постоянное обнаружение пылевых частиц в опухолях различной локализации и гистологического типа.

РЛ Семипалатинской области имеет гистогенетические особенности и может быть классифицирован как нейроэндокринный рак, представленный не только МРЛ с НЭД (классический, комбинированный), но и НМРЛ с НЭД (ПРЛ с НЭД, АК с НЭД, ККР с НЭД).

Исследованный РЛ имеет особые механизмы регуляции опухолевого роста семейства IGF с высокой активностью IGFII, IGFBP1,2 в отличие от группы сравнения.

ЛИТЕРАТУРА

1. *Бондаренко О.А., Сорока С.В., Фризюк М.А.* Исследование микродозиметрических характеристик горячих частиц после аварии на ЧАЭС. В кн.: Проблемы радиационной медицины. Киев: Здоровье; 1992; вып.4: 24—28.
2. *Дубасов Ю.В., Зеленцов С.А., Красилов Г.А.* Хронология ядерных испытаний в атмосфере на Семипалатинском полигоне и их радиационная характеристика. Вестн. науч. программы "Семипалатинский полигон — Алтай" 1994; 4: 78—86.
3. *Коган Е.А.* Межклеточные взаимодействия при опухолевом росте. В кн.: Пальцева М.А., Иванова А.А. (ред.) Межклеточные взаимодействия. М.: Медицина; 1995. 127—189.
4. *Коган Е.А., Жак Г.* Молекулярная патология рака легкого и система инсулиноподобных факторов роста. Арх. пат. 1999; 5: 55—60.
5. *Коган Е.А., Черняев А.Л., Чучалин А.Г.* Морфологические и молекулярно-генетические особенности рака легкого, развившегося у лиц, работавших на радиационных производствах и проживавших на загрязненных после аварии на Чернобыльской АЭС территориях России. Там же 1: 22—26.
6. *Москалев Ю.И., Стрельцов В.Н., Василенко И.Я.* О радиации и облучении как факторах риска возникновения злокачественных новообразований у человека. Вопр. онкол. 1983; 29 (3): 95—106.
7. *Ходаева О.В.* Столичное обозрение (Алматы) 1998; 18 дек.: 4.
8. *Чучалин А.Г., Ляскина О.А., Плешанов П.Г. и др.* Содержание тяжелых элементов и их соединений в клетках бронхоальвеолярных смывов и в ткани опухолей легких у лиц, подвергшихся радиационному воздействию. Тер. арх. 1999; 4: 47—51.
9. *Чучалин А.Г., Гробова О.М., Черникова В.П.* Радионуклид в ткани легких у ликвидаторов последствий аварии на Чернобыльской АЭС. Пульмонология 1993; 4: 27—32.

10. *Alavanja M.C., Brownson R.C., Lubin J.N. et al.* Residential radon exposure and lung cancer among nonsmoking women. J. Natl. Cancer Inst. 1994; 86 (24): 1829—1837.
11. *Anderson R.E., Berthrong M., Fajardo L.F.* Radiation injury. In: Damjanov I., Linder J., eds. Anderson's pathology. 10-th ed. Boston; 1996. 484—512.
12. *Boon M.E., Kok L.P.* Microwave cookbook of pathology. The art of microscopic visualization. Leiden; 1987.
13. *Boume J.* Handbook of immunoperoxidase staining methods. Carpinteria; 1983.
14. *Doll R.* Epidemiology of human neoplasia. In: McGee J., Isaacson P., Wright N., eds. Oxford textbook of pathology. Oxford; 1992. 679—693.
15. Exposure to enhanced natural radiation and its regulatory implications. Proc. of seminar held in Maastricht, March, 1985. Sci. Total Environ. 1985; 45: 233.
16. *Jaques G., Noll K., Witten S. et al.* Nuclear localization of insulin-like growth factor binding protein 3 in a lung cancer cell line. Endocrinology 1996; 138: 1767—1770.
17. *Kreyberg L., Liebow A.A., Uehlinger E.A.* Histological typing of lung tumors. Geneva: World Health Organization; 1967.
18. *Olsen J.H.* Epidemiology of lung cancer. Eur. Respir. Monogr. 1995; 1 (1): 1—18.
19. *Rajah R., Valentinis B., Cohen P.* Insulin-like growth factor binding protein-3 induces apoptosis and mediates the effects of transforming growth factor-b1 on programmed cell death through a p53- and IGF-independent mechanism. J. Biol. Chem. 1997; 272: 11281—11288.
20. *Schneider C.* The indoor pollution burden. EPA J. 1986; August: 14.
21. World Health Organization. International histological classification of tumours. Histological typing of lung and pleural tumours / Travis W.D., Colby T.V., Corrin B. et al. Berlin; 1999.
22. *Yamamoto T., Nishimori I., Tahara E., Sekine I.* In: Shigematsu I., Kagan A., eds. Cancer in atomic bomb survivors. Tokyo; 1986. 143—154.

Поступила 10.06.01

© КОЛЛЕКТИВ АВТОРОВ, 2001

УДК 616.24-003.4-053.8-07:[616.12+616.2]-092

Ж.К.Науменко, А.В.Черняк, Е.Л.Амелина, Г.В.Неклюдова, Е.Н.Калманова, А.Г.Чучалин

МУКОВИСЦИДОЗ ВЗРОСЛЫХ: СОСТОЯНИЕ КАРДИОРЕСПИРАТОРНОЙ СИСТЕМЫ

НИИ пульмонологии МЗ РФ, Москва

J.K.Naumenko, A.V.Cherniak, E.L.Amelina, G.V.Nekludova, E.N.Kalmanova, A.G.Chuchalin

CYSTIC FIBROSIS IN ADULT PATIENTS: CARDIAC AND RESPIRATORY FUNCTION

Summary

Aim: To assess the state of cardiac and respiratory function in adult cystic fibrosis patients. 36 patients participated in the study. Lung function tests and Doppler echocardiography were performed to each patient. The majority of adult CF patients develop generalized obstructive pattern of lung function and hyperinflation. Significant decrease of VC and its part in TLC was noted. Assessment of exercise tolerance revealed significant decrease of hemoglobin oxygen saturation and heart rate increase. Right atrium and ventricle dilatation and an increase of systolic pressure in pulmonary artery were reported in 20% of patients, all of them had severe bronchial obstruction (FEV_1 <35% pred), in 28% of patients left ventricle dysfunction of both systolic and diastolic nature was registered.

Our finding suggest that generalized obstructive disorders, hyperinflation and reduction in diffusion capacity are characteristic for adult cystic fibrosis patients. Pulmonary hypertension and cor pulmonale develop in patients with severe obstructive disorders.

Резюме

Цель исследования оценить состояния кардиореспираторной системы у взрослых больных муковисцидозом (МВ). 36 больным МВ были проведены исследования функции внешнего дыхания (ФВД), эхокардиографическое и допплерокардиографическое исследования. У взрослых больных МВ наиболее часто выявляются обструктивные нарушения ФВД генерализованного характера и гиперинфляция легких. Было выявлено значительное снижение ЖЕЛ и ее доли в структуре общей емкости легких. При исследовании толерантности к физической нагрузке отмечалось достоверное падение сатурации кислорода и повышение частоты сердечных сокращений. Увеличение правых отделов сердца и повышение систолического давления в легочной артерии наблюдалось у 20% пациентов с высокой степенью обструкции (FEV_1<35% долж.), у 28% отмечалась тенденция к нарушению систолической и диастолической функции левого желудочка.

Для взрослых больных МВ характерны выраженные обструктивные нарушения генерализованного характера, приводящие к гиперинфляции легких, выраженной неравномерности вентиляции, снижению диффузионной способности легких. Повышение давления в малом круге кровообращения и формирование легочного сердца выявляется у больных с выраженными обструктивными нарушениями.