О.С.Васильева, А.Г.Чучалин, А.Л.Черняев, М.В.Самсонова, Е.А.Кулемина

Гиперчувствительный пневмонит, вызванный воздействием металлов-аллергенов

ФГУ "НИИ пульмонологии ФМБА России", Москва

O.S.Vasilieva, A.G.Chuchalin, A.L.Chernyaev, M.V.Samsonova, E.A.Kulemina

Hypersensitive pneumonitis caused by exposure of metal allergens

Работа в контакте с промышленными аэрозолями токсико-аллергенного действия, по данным целого ряда исследований, может привести к развитию гиперчувствительного пневмонита (ГП).

ГП, также известный под названием "экзогенный аллергический альвеолит", представляет собой легочный синдром, объединяющий целый спектр патологических состояний (гранулематоз, интерстициальные и бронхоальвеолярные воспалительные реакции), возникающий в результате развития сенсибилизации от неоднократной экспозиции органической пыли или низкомолекулярных агентов неорганической природы [1–3]. ГП, вызванный воздействием неорганической пыли, не столь типичен, тем не менее все чаще встречаются описания подобных случаев заболевания в отечественной и зарубежной печати [4, 5].

Например, металлоаллергены, такие как медь, железо, никель, марганец, алюминий, кобальт, в виде мелкодисперсной пыли (с размерами частиц до 5 мкм) в парообразном состоянии при экспозиции способны вызывать гиперчувствительные реакции со стороны дыхательных путей и легких – "металлические лихорадки", в том числе бронхиолит и альвеолит (пневмонит). При длительном контакте с ними и отсутствии профилактических мер могут развиваться изменения по типу пневмокониоза с диффузно-склеротическими процессами в легких и образованием узелковоподобных клеточно-пылевых очажков. Нередко на рабочем месте присутствуют смешанные аэрозоли, в состав которых помимо металлоаллергенов могут входить фиброгенные пыли (силикаты, асбест, кремний), способствующие развитию интерстициальных поражений легких и паренхимы, а также системных заболеваний, в частности, коллагенозов. Это подчас затрудняет диагноз ГП и требует углубленных клинико-морфологических исследований [6]. Приводим собственное наблюдение.

Пациент Г., 45 лет, мужского пола, по профессии заливщик металла, на протяжении 22 лет работал в контакте с парами цветных металлов (свинцом, кобальтом, марганцем, никелем, алюминием).

В его обязанности входила ежедневная заливка расплавленных металлов в формы с песчаным покрытием изнутри, содержащим асбест и кремний, с последующим выбивание им из них деталей. Данные санитарно-гигиенической характеристики указывают на присутствие в зоне дыхания работника наряду с парами металлов-аллергенов, аэрозолей формальдегида, оксида углерода, силикатной пыли в концентрациях, нередко превышающих предельно допустимые (ПДК). Курит на протяжении 30 лет (индекс курения – 240, или 30 пачек / лет). В анамнезе у больного хронический бронхит с частыми обострениями на протяжении последних 10 лет.

Из профанамнеза известно, что 04.11.06 через 48 ч после отработки 8-часовой ночной смены в постоянном контакте с вышеперечисленными веществами пациент почувствовал острую боль в левой половине грудной клетки, которая сопровождалась резким

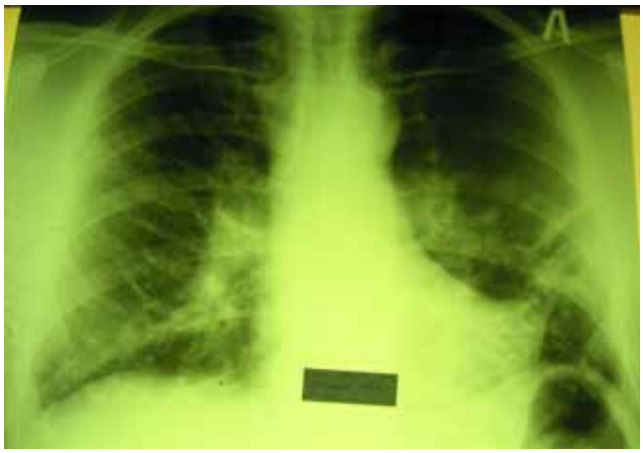

Рис. 1. Рентгенография органов грудной клетки: двустороннее увеличение лимфоузлов в корнях обоих легких, диффузное усиление легочного рисунка и его деформация с участками фиброзной тяжистости, преимущественно в средних и нижних отделах. Слева – плевро-перикардиальная спайка, очаговые тени

Рис. 2. КТ легких: синдром "матового стекла", множественные мелкоочаговые тени без четких контуров размером 5–9 мм, сосредоточенные в плащевых отделах легких. В проекции S4-5 слева – участок легочной инфильтрации плевро-диафрагмальных спаек. В плевральной полости выявляется жидкость, скапливающаяся вдоль задней поверхности легких, в большом количестве справа в заднем синусе, а также в нижнем отделе главной междолевой щели

сухим кашлем, одышкой, головной болью, повышением температуры тела до 39 °С и общей слабостью. Через 2 дня присоединились боли в мышцах и суставах. Лечился самостоятельно в течение 2 недель анальгетиками и жаропонижающими средствами, но улучшение не наступало. Вынужден был вызвать скорую помощь, которая доставила больного в стационар ГКБ № 55 с предварительным диагнозом пневмонии.

В результате клинико-рентгенологического обследования и на основании данных компьютерной томографии (КТ) больному был поставлен диагноз: саркоидоз внутригрудных лимфатических узлов (рис. 1 и 2).

Для уточнения диагноза пациент был направлен в НИИ пульмонологии ФМБА России. При поступлении 22.11.06 в процессе физикального обследования обращали на себя внимание бледность кожных покровов, цианоз губ, акроцианоз, изменение концевых фалангов пальцев рук и ногтей в виде "барабанных палочек" и "часовых стекол", учащение дыхания до 22 мин$^{-1}$. Перкуторно границы легких не изменены, в задне-базальных отделах (больше слева) определяется притупление и укорочение перкуторного звука. Аускультативно на фоне ослабленного дыхания по всем легочным полям легких выслушивались сухие хрипы, слева – крепитирующие влажные хрипы и шум трения плевры. Пульс – 72 мин$^{-1}$, артериальное давление – 130 / 80 мм рт. ст.

Общий анализ крови выявил лейкоцитоз – 17,0 × 10^9/л с лимфопенией 15 %, эозинофилию – 5 %, моноцитоз – 13 % и повышение СОЭ до 39 мм/ч. В моче следы белка. Биохимический анализ крови: мочевина и креатинин – 4,4–7,1 ммоль/л и 102–120 мкмоль/л соответственно, лактатдегидрогеназа повышена до 735 ед/л, С-реактивный белок – положительный в титре 1:4. Анализ мокроты: характер слизисто-гнойный, лейкоциты – 35–40, эритроциты – 3–5, эозинофилы – 2-3 в поле зрения. ВК и атипичные клетки не обнаружены, найден *Streptococcus* sp. – 106.

При исследовании функции внешнего дыхания с помощью бодиплетизмографии были выявлены нарушения вентиляции легких по смешанному обструктивно-рестриктивному типу с нарушением диффузионной способности (жизненная емкость легких (ЖЕЛ) – 64 %, общая емкость легких – 89 %, диффузионная способность легких (DLCO) – 63 %).

После консультации фтизиатра и проведения специфических тестов (анализ мокроты на ВК, туберкулиновая проба) был исключен диагноз туберкулеза легких.

Больному была назначена гормональная терапия преднизолоном в суточной дозе 40 мг. Через 10 дней отмечена положительная динамика: исчезли шум трения плевры и крепитация, выслушивались сухие рассеянные хрипы на фоне жесткого дыхания, улучшилось самочувствие и общее состояние больного. На повторной КТ легких множественные мелкоочаговые тени не выявлялись, однако сохранялась лимфоаденопатия (рис. 3).

Больной был временно выписан (по семейным обстоятельствам) с диагнозом: интерстициальная пневмония неясной этиологии. Продолжал гормонотерапию, находясь на больничном листе. Через 3 недели пациент поступил вновь с рецидивом заболевания: беспокоили первоначальные жалобы и подъем температуры до субфебрильных цифр. При физикальном обследовании – повторная картина острого воспалительного заболевания легких с появлением крепитации на фоне ослабленного дыхания.

Больному была назначена видеоторакоскопическая биопсия.

В условиях РНЦХ им. акад. Б.В.Петровского была проведена боковая миторакотомия по 6-му межреберью справа. В плевральной полости – мощные сращения с полной ее облитерацией. Полностью выделена нижняя доля. При ревизии в ней определяются мелкие просовидные узелки. Висцеральная и париетальная плевра в нижне-задних отделах утолщены. Произведена краевая резекция 2 участков нижней доли правого легкого (взята биопсия для гистологического исследования в НИИ пульмонологии). Выполнена частичная париетальная плеврэктомия утолщенной плевры.

При гистологическом исследовании биоптатов легкого в НИИ пульмонологии обнаружены участки фиброза (рис. 4), очаговые кровоизлияния и лимфоидные инфильтраты в висцеральной плевре с наличием тонкостенных сосудов и микроваскулитов. В плевре и субплевральной области легких – множественные эпителиоидноклеточные гранулемы (рис. 5, 6) с гигантскими многоядерными клетками. В их цитоплазме – наличие угольного пигмента, темных полигональных частиц и карбоновых фибрилл. Гранулемы располагаются преимущественно периваскулярно (рис. 7). При окрашивании пикрофуцином и фукселином в гранулемах обнаружена нежная сеть коллагеновых волокон. В этих же зонах – умеренное утолщение стенок альвеол. Встречаются очаги лимфоидной инфильтрации. В части альвеол – скопления сидерофагов и разрастание грануляционной ткани. Имеет место пролиферация альвеолоцитов II типа.

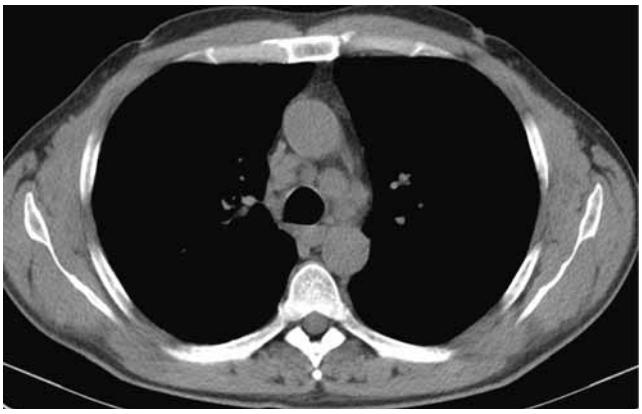

Рис. 3. КТ легких (повторная). Заметна положительная динамика: легочная ткань обоих легких с признаками локального пневмосклероза в базальных отделах. Стенки бронхов утолщены, деформированы. Определяется утолщение костальной плевры преимущественно кортико-базальной локализации, жидкость в плевральных полостях не обнаруживается. Увеличенные лимфатические узлы

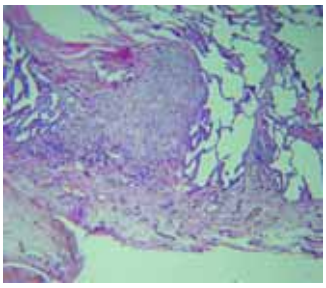

Рис. 4. Участок подплеврального фиброза с лимфоидной инфильтрацией и отложением угольного пигмента. Окраска гематоксилином и эозином; × 40

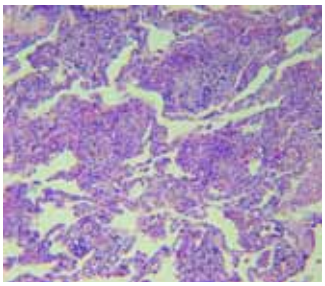

Рис. 5. Множественные эпителиоидноклеточные гранулемы в межальвеолярных перегородках. Окраска гематоксилином и эозином; × 100

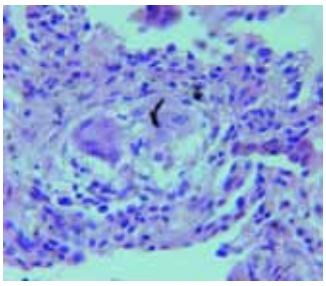

Рис. 6. Эпителиоидноклеточная гранулема с гигантскими многоядерными клетками, скопление пылевого пигмента в виде палочковидных структур и частиц неправильной полигональной формы. Окраска гематоксилином и эозином; × 400

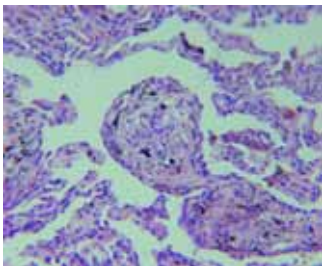

Рис. 7. Врастание эпителиоидноклеточных гранулем в виде полипов в просвет альвеол. Пролиферация альвеолоцитов 2-го типа по их периметру. Сидерофаги в просветах альвеол. Окраска гематоксилином и эозином; × 200

Встречаются очаговые дистелектазы. Обнаружены мускуляризация артериол с сужением их просветов, пролиферация интимы значительного числа ветвей легочной артерии, очаговое разволокнение эластических мембран, что свидетельствует о наличие вторичной легочной гипертензии.

Приведенные данные открытой видеоторакобиопсии и гистологии с учетом клинической картины заболевания позволили исключить саркоидоз и уточнить генез интерстициальной пневмонии. Больному был поставлен следующий диагноз: гиперчувствительный пневмонит, подострое течение с исходом в организующуюся пневмонию, двусторонний плеврофиброз, дыхательная недостаточность I степени.

На фоне лечения больного дексазоном (внутривенное введение 8 мг в течение 12 дней) и последующего перорального приема преднизолона (40 мг в сутки) была отмечена клинически выраженная положительная динамика: нормализация температуры, уменьшение одышки, кашля, болей в грудной клетке, улучшение показателей вентиляции легких (снижение ЖЕЛ до 7,5 %) и DLCO (незначительное снижение до 78 % от нормы).

Посредством КТ легких выявлены локальный пневмосклероз, лимфоаденопатия средостения. Формула крови в пределах нормы.

Получая поддерживающую дозу глюкокортикостероидов (преднизолон – 30 мг в сутки), больной переведен в клинику НИИ медицины труда РАМН для решения вопроса о связи гиперчувствительного пневмонита с профессией.

На основании клинической картины заболевания с учетом профанамнеза, профмаршрута пациента, данных санитарно-гигиенической характеристики его рабочего места и выявленной гиперчувствительности замедленного типа к компонентам производственной пыли была подтверждена связь диагноза гиперчувствительного пневмонита с профессией. Медико-социальная экспертиза (МСЭ) установила степень утраты трудоспособности больного с определением инвалидности II А группы. Дано следующее заключение МСЭ: основное заболевание профессиональное; противопоказана работа в контакте с пылью, веществами сенсибилизирующего, токсического и раздражающего действия, в неблагоприятных метеорологических условиях; рекомендовано динамическое наблюдение у врача-пульмонолога и профпатолога.

Обсуждение

Приведенный клинический случай свидетельствует о неоднозначности симптомокомплекса гиперчувствительного пневмонита. Начало заболевания имитировало гриппоподобный синдром и картину пневмонии, диагнозы которых были исключены после углубленного обследования. В ходе КТ легких были выявлены изменения в корнях обоих легких и лимфоаденопатия, что укладывалось в симптоматику саркоидоза внутригрудных лимфатических узлов.

Однако профанамнез болезни (острое начало после длительного контакта с металлами-аллергенами и фиброгенной пылью) указывал на необходимость проведения дифференциального диагноза между саркоидозом и профессионально обусловленной патологией легких.

Для классической картины саркоидоза было нехарактерным отсутствие у данного больного на РКТ изменений в верхне-легочных зонах, слияния очагов, отсутствие кистозных изменений с формированием характерных булл и смещения средостения [7, 8], в то время как особенности клинических проявлений (жалобы, физикальные данные, выраженные диффузионные нарушения, картина КТ) и их динамика свидетельствовали в пользу гиперчувствительного пневмонита [9]. По данным ряда зарубежных авторов, при остром и подостром течение ГП возможно увеличение внутригрудных лимфоузлов и лимфоузлов средостения с воспалительными изменениями в плевре и скоплением жидкости в плевральной полости [1, 2, 10].

Диагноз был подтвержден и результатами видеоторакоскопии и гистологии биоптатов. На это указывали следующие признаки:

- исчезновение увеличенных лимфоузлов при ревизии легких и плевральной полости;
- наличие мелких просовидных образований в нижних долях легких;
- обнаружение металлической пыли, темных полигональных телец и карбоновых телец и фибрилл в цитоплазме эпителиоидных гранулем;
- отсутствие характерных для саркоидоза астероидных телец, телец Шаумана и "штампованных гранулем" [11].

Волнообразное течение болезни (со сменой обострения ремиссией и наоборот) на протяжении более 4 месяцев с постепенным развитием фиброза соответствует описанной в литературе подострой форме ГП [3]. Учитывая своеобразную клиническую картину заболевания, больной взят под динамическое наблюдение для проведения курсов противорецидивной терапии с целью предотвращения прогрессирования патологического процесса.

Литература

1. *Parkers W.R.* Occupational lung disorders. London: Butterworth – Heinemann LTD; 1994.
2. *Путов Н.В.* (ред.). Диссеминированные процессы в легких. М.: Медицина; 1984.
3. *Lama M., Chapela R., Salas J.* Hypersensitivity pneumonitis. Clinical approach and an integral concept about its pathogenesis. A Mexican point of view: In: Lama M.S., Barrios R., eds. Interstitial pulmonary diseases: selected topics. Boca Raton, Fla: CRC Press; 1991. 171–195.
4. *Patel A.M., Ryu J.H., Reed C.E.* Hypersensitivity pneumonitis: Current concepts and future questions (see comment). J. Allergy Clin. Immunol. 2001; 108: 661–670.
5. *Pardo A., Barrios R., Gaxiola M. et al.* Increase of lung neutrophils in hypersensitivity pneumonitis is associated with lung fibrosis. Am. J. Respir. Crit. Care Med. 2000; 161: 1698–1704.
6. *Васильева О.С.* Гиперчувствительный пневмонит. В кн.: Чучалин А.Г. (ред.). Респираторная медицина: (руководство). М.: ГЭОТАР-Медиа; 2007; т. 2: 351–366.
7. *Визель А.А.* Саркоидоз. В кн.: Чучалин А.Г. (ред.). Респираторная медицина: Руководство. М.: ГЭОТАР-Медиа; 2007; т. 2: 268–281.
8. *Визель А.А., Визель Е.А., Визель И.Ю.* Клинический пример ведения больного с прогрессирующим внутригрудным саркоидозом. Consilium Medicum 2008; 10 (3): 15–19.
9. *Lynch D.A., Rose C.S., Way D. et al.* Hypersensitivity pneumonitis: Sensitivity of high-resolution CT in a population-based study. Am. J. Roentgenol. 1992; 159: 469–472.
10. *Niimi H., Kang E.Y., Kwong J.S. et al.* CT of chronic infiltrative lung disease: Prevalence of mediastinal lymphadenopathy. J. Comput. Assist. Tomogr. 1996; 20: 305–308.
11. *Coleman A., Colby T.V.* Histologic diagnosis of extrinsic allergic alveolitis. Am. J. Surg. Pathol. 1988; 12: 514–518.

Поступила 30.06.08
© Коллектив авторов, 2008
УДК 616.24-002-056.3-02